РОССИЙСКАЯ ФЕДЕРАЦИЯ

ПАТЕНТ

НА ИЗОБРЕТЕНИЕ

№ 2757676

Способ стимуляции гематогенной диссеминации карциномы в эксперименте

Патентообладатель: ***федеральное государственное бюджетное учреждение «Национальный медицинский исследовательский центр онкологии» Министерства здравоохранения Российской Федерации (RU)***

Авторы: ***Кит Олег Иванович (RU), Франциянц Елена Михайловна (RU), Бандовкина Валерия Ахтямовна (RU), Каплиева Ирина Викторовна (RU), Шихлярова Алла Ивановна (RU), Трепитаки Лидия Константиновна (RU), Сурикова Екатерина Игоревна (RU), Нескубина Ирина Валерьевна (RU), Котиева Инга Мовлиевна (RU), Морозова Мария Игоревна (RU), Ишонина Оксана Георгиевна (RU)***

Заявка № **2021109396**
Приоритет изобретения **06 апреля 2021 г.**
Дата государственной регистрации
в Государственном реестре изобретений
Российской Федерации **20 октября 2021 г.**
Срок действия исключительного права
на изобретение истекает **06 апреля 2041 г.**

Руководитель Федеральной службы
по интеллектуальной собственности

Г.П. Ивлиев

РОССИЙСКАЯ ФЕДЕРАЦИЯ

(19) RU (11) 2 757 676 (13) C1

(51) МПК
G09B 23/28 (2006.01)

ФЕДЕРАЛЬНАЯ СЛУЖБА
ПО ИНТЕЛЛЕКТУАЛЬНОЙ СОБСТВЕННОСТИ

(12) ОПИСАНИЕ ИЗОБРЕТЕНИЯ К ПАТЕНТУ

(52) СПК
G09B 23/00 (2021.08); G09B 23/28 (2021.08)

(21)(22) Заявка: **2021109396, 06.04.2021**

(24) Дата начала отсчета срока действия патента:
06.04.2021

Дата регистрации:
20.10.2021

Приоритет(ы):
(22) Дата подачи заявки: **06.04.2021**

(45) Опубликовано: **20.10.2021** Бюл. № **29**

Адрес для переписки:
344037, г. Ростов-на-Дону, ул. 14-я Линия, 63, Кит Олег Иванович

(72) Автор(ы):
Кит Олег Иванович (RU),
Франциянц Елена Михайловна (RU),
Бандовкина Валерия Ахтямовна (RU),
Каплиева Ирина Викторовна (RU),
Шихлярова Алла Ивановна (RU),
Трепитаки Лидия Константиновна (RU),
Сурикова Екатерина Игоревна (RU),
Нескубина Ирина Валерьевна (RU),
Котиева Инга Мовлиевна (RU),
Морозова Мария Игоревна (RU),
Ишонина Оксана Георгиевна (RU)

(73) Патентообладатель(и):
федеральное государственное бюджетное учреждение «Национальный медицинский исследовательский центр онкологии» Министерства здравоохранения Российской Федерации (RU)

(56) Список документов, цитированных в отчете о поиске: **RU 2615908 C1, 11.04.2017. RU 2375758 C1, 10.12.2009. RU 2475864 C1, 20.02.2013. ЯКОВЛЕВ А.Т. и др. МОРФОЛОГИЧЕСКИЕ ИЗМЕНЕНИЯ В ОРГАНАХ ИММУНОГЕНЕЗА ПРИ ВОЗДЕЙСТВИИ ЭКСПЕРИМЕНТАЛЬНОГО ФАКТОРА / МЕДИЦИНСКИЙ ВЕСТНИК СЕВЕРНОГО КАВКАЗА, 2020, т. 15, N 3, стр. 381-383. WU Q. et al. Monitoring the Response of Orthotopic Bladder Tumors to Granulocyte**
(см. прод.)

RU 2757676 C1

RU 2757676 C1

(54) Способ стимуляции гематогенной диссеминации карциномы в эксперименте

(57) Реферат:

Изобретение относится к медицине, а именно к экспериментальной онкологии, и может быть использовано для стимуляции онкологического процесса путём модификации канцерогенеза сахарным диабетом. Способ стимуляции гематогенной диссеминации карциномы в эксперименте заключается в том, что у самок нелинейных крыс в возрасте 3,5-4 месяцев индуцируют сахарный диабет (СД) путем однократного внутрибрюшинного введения аллоксана в дозе 150 мг/кг веса. Через 1 неделю на фоне стабильно высокого уровня глюкозы в

крови крысам перевивают карциному Герена путём введения под кожу правой лопатки опухолевой взвеси в объёме 0,5 мл и разведении в физиологическом растворе 1:5. Изобретение может служить моделью изучения роли СД в патогенезе злокачественного роста, а также для поиска путей медикаментозного лечения этой патологии. Способ экономичен, доступен. 4 ил., 1 табл.

(56) (продолжение):
Macrophage Colony-Stimulating Factor Therapy Using the Prostate-Specific Antigen Gene as a Reporter / Clinical Cancer Research, 2004, vol. 10, pages 6977-6984.

RU 2757676 C1

RU 2757676 C1

RUSSIAN FEDERATION

(19) RU (11) 2 757 676 (13) C1

(51) Int. Cl.
G09B 23/28 (2006.01)

FEDERAL SERVICE
FOR INTELLECTUAL PROPERTY

(12) ABSTRACT OF INVENTION

(52) CPC
G09B 23/00 (2021.08); G09B 23/28 (2021.08)

(21)(22) Application: **2021109396, 06.04.2021**

(24) Effective date for property rights:
06.04.2021

Registration date:
20.10.2021

Priority:
(22) Date of filing: **06.04.2021**

(45) Date of publication: **20.10.2021** Bull. № **29**

Mail address:
344037, g. Rostov-na-Donu, ul. 14-ya Liniya, 63, Kit Oleg Ivanovich

(72) Inventor(s):
Kit Oleg Ivanovich (RU),
Frantsiiants Elena Mikhailovna (RU),
Bandovkina Valeriia Akhtiamovna (RU),
Kaplieva Irina Viktorovna (RU),
Shikhliarova Alla Ivanovna (RU),
Trepitaki Lidiia Konstantinovna (RU),
Surikova Ekaterina Igorevna (RU),
Neskubina Irina Valerevna (RU),
Kotieva Inga Movlievna (RU),
Morozova Mariia Igorevna (RU),
Ishonina Oksana Georgievna (RU)

(73) Proprietor(s):
federalnoe gosudarstvennoe biudzhetnoe uchrezhdenie «Natsionalnyi meditsinskii issledovatelskii tsentr onkologii» Ministerstva zdravookhraneniia Rossiiskoi Federatsii (RU)

(54) METHOD FOR STIMULATING HEMATOGENOUS DISSEMINATION OF CARCINOMA IN EXPERIMENT

(57) Abstract:

FIELD: medicine.

SUBSTANCE: invention relates to medicine, namely to experimental oncology, and can be used to stimulate the oncological process by modifying the carcinogenesis of diabetes mellitus. The method for stimulating hematogenous dissemination of carcinoma in the experiment is that in female nonlinear rats at the age of 3.5-4 months diabetes mellitus (DM) is induced by a single intraperitoneal injection of alloxan at a dose of 150 mg/kg of body weight. After 1 week, against the background of a consistently high level of glucose in the blood, the rats are inoculated with Guerin's carcinoma by injecting tumor suspension under the skin of the right scapula in a volume of 0.5 ml and diluting in physiological solution 1:5.

EFFECT: invention can serve as a model for studying the role of diabetes mellitus in the pathogenesis of malignant growth, as well as for finding ways of drug treatment of this pathology; the method is economical and affordable.

1 cl, 4 dwg, 1 tbl

RU 2757676 C1

RU 2757676 C1

Изобретение относится к медицине, а именно к экспериментальной онкологии, и может быть использовано для стимуляции онкологического процесса путём модификации канцерогенеза сахарным диабетом.

Сахарный диабет (СД), и рак – серьезные и широко распространенные патологии (см. Wang M., Yang Y., Liao Z. Diabetes and cancer: Epidemiological and biological links. World journal of diabetes. 2020; 11(6): 227–238. DOI: 10.4239/wjd.v11.i6.227). СД – это группа эндокринных заболеваний, связанных с нарушением метаболизма глюкозы в организме и, как следствие, её накоплением.

Во всем мире число людей с СД в 2014 году составляло 422 миллиона, тогда как в 2035 году прогнозируют увеличение числа случаев как минимум до 592 миллионов (см. Khan R.M., Chua Z.J., Tan J.C., Yang Y., Liao Z., Zhao Y. From Pre-Diabetes to Diabetes: Diagnosis, Treatments and Translational Research. Medicina (Kaunas) 2019: 55). Между тем, большинство медицинских исследователей рассматривают и рак как метаболическое заболевание. По оценкам ВОЗ число больных раком в мире возрастёт с 14 миллионов в 2012 году до 22 миллионов в 2032 году (см. Shi Y., Hu F.B. The global implications of diabetes and cancer. Lancet. 2014; 383: 1947–1948).

СД бывает двух типов: 1 тип (СД 1) – ювенильный или инсулинозависимый сахарный диабет (IDDM), характеризующийся неспособностью поджелудочной железы вырабатывать инсулин из-за разрушения бета-клеток, распространен в молодом возрасте; 2 тип (СД 2)– диабет людей зрелого возраста (не-IDDM) и возникает из-за неспособности клеток/тканей должным образом реагировать на действие инсулина.

Появляется все больше свидетельств того, что аномальный гомеостаз глюкозы не только влияет на прогноз рака, но и является независимым фактором риска развития определенных новообразований: рака печени, желчевыводящих путей, поджелудочной железы, желудка, толстой кишки, почек, мочевого пузыря, молочной железы и эндометрия (см. Friberg E, Orsini N, Mantzoros CS, Wolk A. Diabetes mellitus and risk of endometrial cancer: A meta-analysis. Diabetologia. 2007; 50: 1365–1374; см. Vigneri P., Frasca F., Sciacca L., Pandini G., Vigneri R. Diabetes and cancer. Endocr Relat Cancer. 2009; 16: 1103–1123; см. Lam E.K., Batty G.D., Huxley RR, Martiniuk AL, Barzi F, Lam TH, et al. Associations of diabetes mellitus with site-specific cancer mortality in the Asia-Pacific region. Ann Oncol. 2011; 22: 730–738; см. Ben Q., Xu M., Ning X., Wang Y., Li Y. Diabetes mellitus and risk of pancreatic cancer: A meta-analysis of cohort studies. Eur J Cancer. 2011; 47: 1928–1937; см. Ge Z., Ben Q., Qian J., Wang Y., Li Y. Diabetes mellitus and risk of gastric cancer: A systematic review and meta-analysis of observational studies. Eur J Gastroenterol Hepatol. 2011; 23: 1127–1135; см. Ren H.B., Yu T., Liu C., Li Y.Q. Diabetes mellitus and increased risk of biliary tract cancer: Systematic review and meta-analysis. Cancer Causes Control. 2011; 22: 837–847; см. Jiang Y, Ben Q, Shen H, Lu W, Zhang Y, Zhu J. Diabetes mellitus and incidence and mortality of colorectal cancer: A systematic review and meta-analysis of cohort studies. Eur J Epidemiol. 2011; 26: 863–876; см. Wang C., Wang X., Gong G., Ben Q., Qiu W., Chen Y. Increased risk of hepatocellular carcinoma in patients with diabetes mellitus: A systematic review and meta-analysis of cohort studies. Int J Cancer. 2012; 130: 1639–1648; см. Pearson-Stuttard J., Zhou B., Kontis V., Bentham J., Gunter M.J., Ezzati M. Worldwide burden of cancer attributable to diabetes and high body-mass index: A comparative risk assessment. Lancet Diabetes Endocrinol. 2018; 6: 95–104).

Существуют убедительные доказательства связи рака с СД. Так, Zhou X.H. et al. (см. Zhou X.H., Qiao Q., Zethelius B., Pyörälä K., Söderberg S., Pajak A. Diabetes, prediabetes and cancer mortality. Diabetologia. 2010; 53: 1867–1876) изучили 17 различных групп населения и установили, что уровень смертности от рака в них составил: у людей, находящихся

в состоянии преддиабета – 1,12, у людей с впервые диагностированным СД – 1,28, у пациентов с известным диагнозом СД – 1,57. Qi et al. в 2019 году исследовали риск 23 распространенных типов рака среди пациентов с СД2 типа (СД2) на большой выборке (8485 человек).

Стандартные коэффициенты заболеваемости раком среди мужчин и женщин составили 1,34 и 1,62 соответственно. У мужчин с СД 2 типа был установлен повышенный риск развития рака простаты, крови, кожи, щитовидной железы, почек, печени, поджелудочной железы, легких, толстой кишки и желудка, а у женщин с СД 2 типа – повышенный риск возникновения рака носоглотки, печени, пищевода, щитовидной железы, легких, поджелудочной железы, лимфом/лейкемии, матки, толстой кишки, молочной железы, шейки матки и желудка.

СД рассматривают как фактор риска рака всех локализаций как у женщин, так и у мужчин, при этом избыточный риск рака у женщин несколько выше, чем у мужчин (см. Ohkuma T., Peters S.A., Woodward M. Sex differences in the association between diabetes and cancer: A systematic review and meta-analysis of 121 cohorts including 20 million individuals and one million events. Diabetologia. 2018; 61: 2140–2154).

Таким образом, эпидемиологические исследования представляют доказательства того, что СД и преддиабет связаны с повышенным риском рака. Высказываются предположения о возможных механизмах, лежащих в основе этой связи. Многие факторы считаются ответственными за причину/связь СД с раком.

Тем не менее, такие состояния, как гиперинсулинемия, гипергликемия и воспаление, считаются первостепенными для развития рака на фоне прогрессирования СД; важную роль в прогрессировании злокачественного процесса на фоне СД могут играть и половые гормоны (см. Friberg E, Orsini N, Mantzoros CS, Wolk A. Diabetes mellitus and risk of endometrial cancer: A meta-analysis. Diabetologia. 2007; 50: 1365–1374; см. Buysschaert M., Sadikot S. Diabetes and cancer: a 2013 synopsis. Diabetes Metab Syndr. 2013; 7: 247–250; см. Phua W.W., Wong M.X., Liao Z., Tan N.S. An aPPARent Functional Consequence in Skeletal Muscle Physiology via Peroxisome Proliferator-Activated Receptors. Int J Mol Sci. 2018: 19).

В корейском исследовании сообщалось о повышении смертности от рака пациентов с предиабетом при уровне глюкозы в крови натощак равном 6,1–6,9 ммоль/л (см. Jee S.H., Ohrr H., Sull J.W., Yun J.E., Ji M., Samet J.M. Fasting serum glucose level and cancer risk in Korean men and women. JAMA. 2005; 293: 194–202). Предполагается, что гиперинсулинемия напрямую или через инсулиноподобный фактор роста 1 (IGF1) участвует в канцерогенезе, способствуя возникновению и прогрессированию рака.

IGF1 обладает мощной митогенной и антиапоптотической активностью и играет ключевую роль в запуске рака (см. Hu F.B., Manson J.E., Liu S., Hunter D., Colditz G.A., Michels K.B. Prospective study of adult onset diabetes mellitus (type 2) and risk of colorectal cancer in women. J Natl Cancer Inst. 1999; 91: 542–547). Гиперинсулинемия возникает вследствие того, что β-клетки поджелудочной железы начинают секретировать больше инсулина для компенсации высокого уровня глюкозы в организме (см. Godsland I.F. Insulin resistance and hyperinsulinaemia in the development and progression of cancer. Clin Sci (Lond). 2009; 118: 315–332).

Кроме того, гиперинсулинемия стимулирует клетки печени синтезировать IGF1. Когда инсулин связывается с рецептором инсулина на поверхности клеток-мишеней, IGF1 связывается со своим рецептором (IGF-1R) для активации нескольких метаболических и митогенных сигнальных путей, регулирующих метаболизм, пролиферацию, дифференцировку, миграцию и апоптоз раковых клеток (см. Poloz Y., Stambolic V. Obesity and cancer, a case for insulin signaling. Cell Death Dis. 2015; 6: e2037;

см. Liao Z., Tan Z.W., Zhu P., Tan N.S. Cancer-associated fibroblasts in tumor microenvironment - Accomplices in tumor malignancy. Cell Immunol. 2019; 343: 103729; см. Dong R., Tan Y., Fan A., Liao Z., Liu H., Wei P. Molecular Dynamics of the Recruitment of Immunoreceptor Signaling Module DAP12 Homodimer to Lipid Raft Boundary Regulated by PIP2. J Phys Chem B. 2020; 124: 504–510). Следовательно, у пациентов с СД формируются более высокие уровни IGF1, что делает их более восприимчивым к повышенному риску развития многих типов рака (см. Price A.J., Allen N.E., Appleby P.N., Crowe F.L., Travis R.C., Tipper S.J., Overvad K., Grønbæk H., Tjønneland A., Johnsen N.F., Rinaldi S., Kaaks R., Lukanova A., Boeing H., Aleksandrova K., Trichopoulou A., Trichopoulos D., Andarakis G., Palli D., Krogh V. Insulin-like growth factor-I concentration and risk of prostate cancer: results from the European Prospective Investigation into Cancer and Nutrition. Cancer Epidemiol Collins K.K. The diabetes-cancer link. Diabetes Spectr. 2014; 27: 276-280).

Для исследования влияния повышенных уровней инсулина на HER2-опосредованный рост первичной опухоли и метастазирование в легкие была использована мышиная модель HER2-опосредованного рака молочной железы, развивающегося на фоне гиперинсулинемии. Было обнаружено, что на фоне исходной гиперинсулинемии рецепторы к инсулину и IGF1 имели более высокие уровни фосфорилирования, при этом масса опухолей молочной железы увеличивалась, что указывало на стимуляцию опухолевого роста через ось инсулин/IGF (см. Ferguson R.D., Gallagher E.J., Cohen D., Tobin-Hess A., Alikhani N., Novosyadlyy R., Haddad N., Yakar S., LeRoith D. Hyperinsulinemia promotes metastasis to the lung in a mouse model of Her2-mediated breast cancer. Endocr Relat Cancer. 2013; 20: 391–401).

Другое эпидемиологическое исследование оценило корреляцию между гиперинсулинемией и повышенной смертностью от рака у людей с ожирением и без него. В исследование было включено 3060 участников с ожирением (2303 с гиперинсулинемией) и 6718 участников без ожирения 2057 с гиперинсулинемией). Общая смертность от рака была заметно выше у пациентов с гиперинсулинемией, чем без неё (см. Tsujimoto T., Kajio H., Sugiyama T. Association between hyperinsulinemia and increased risk of cancer death in nonobese and obese people: A population-based observational study. Int J Cancer. 2017; 141: 102–111).

В последнее время все больше и больше исследований показывают, что высокий уровень глюкозы и инсулина в крови связаны с низким уровнем циркулирующего секссвязывающего глобулина (ССГ), что влияет на поддержание гомеостаза глюкозы (см. Le T.N., Nestler J.E., Strauss J.F., Wickham E.P. Sex hormone-binding globulin and type 2 diabetes mellitus. Trends Endocrinol Metab. 2012; 23: 32–40).

Так, была изучена корреляция между ССГ и риском развития СД у 718 женщин в постменопаузе (359 с впервые диагностированным СД2 и 359 здоровых). Установлено, что низкие уровни циркулирующего ССГ тесно связаны с риском СД. Более того, такой же результат был получен в независимом когортном исследовании 340 мужчин – 170 с впервые диагностированным СД 2 и 170 контрольных (см. Ding E.L., Song Y., Manson J.E., Hunter D.J., Lee C.C., Rifai N., Buring J.E., Gaziano J.M., Liu S. Sex hormone-binding globulin and risk of type 2 diabetes in women and men. N Engl J Med. 2009; 361: 1152 – 1163).

Следовательно, с увеличением уровня глюкозы и инсулина в крови уменьшается синтез ССГ, что способствует синтезу свободного эстрадиола и тестостерона. Высокий уровень свободных форм половых гормонов связан с более высоким риском развития многих типов рака, таких как рак молочной железы, эндометрия и простаты (см. Felix A.S., Yang H.P., Bell D.W., Sherman M.E. Epidemiology of Endometrial Carcinoma: Etiologic Importance of Hormonal and Metabolic Influences. Adv Exp Med Biol. 2017; 943: 3–46).

Исследования показали, что как биологически доступный эстрадиол, так и тестостерон повышены у женщин с СД (см. Muka T., Nano J., Jaspers L., Meun C., Bramer W.M., Hofman A., Dehghan A., Kavousi M., Laven J.S., Franco O.H. Associations of Steroid Sex Hormones and Sex Hormone-Binding Globulin With the Risk of Type 2 Diabetes in Women: A Population-Based Cohort Study and Meta-analysis. Diabetes. 2017; 66: 577–586), тогда как общая концентрация тестостерона у мужчин с СД ниже, чем у мужчин без СД (см. Ding E.L., Song Y., Malik V.S., Liu S. Sex differences of endogenous sex hormones and risk of type 2 diabetes: a systematic review and meta-analysis. JAMA. 2006; 295: 1288–1299).

Хотя механизм остается неясным, он, вероятно, объясняется разным сродством к ССГ (см. Liu S., Sun Q. Sex differences, endogenous sex-hormone hormones, sex-hormone binding globulin, and exogenous disruptors in diabetes and related metabolic outcomes. J Diabetes. 2018; 10: 428–441; см. Gambineri A., Pelusi C. Sex hormones, obesity and type 2 diabetes: is there a link? Endocr Connect. 2019; 8: R1–R9). Это основная причина, по которой СД может играть важную роль в защите пациентов от рака простаты.

Связь СД с окислительным стрессом – еще одна проблема, требующая тщательного изучения. Повышенное окислительное повреждение при СД считается ответственным за повреждение ДНК, мутационные изменения в онкогенах и, в конечном итоге, за рак (см. Lee S.C., Chan J.C. Evidence for DNA damage as a biological link between diabetes and cancer. Chin Med J (Engl) 2015; 128: 1543–1548).

Заболеваемость СД и раком во всем мире быстро растет из-за изменения образа жизни и увеличения продолжительности жизни. СД и рак являются глобальными проблемами и международные эксперты или организации в области здравоохранения должны разработать рекомендации по профилактике, диагностике и лечению СД и рака, чтобы снизить социальное бремя.

Поскольку внутренняя неоднородность этих двух патологий затрудняет проведение исследований и много вопросов остается без ответа: Влияют ли СД1 и СД2 на рак одинаково? Кроме того, как можно понять основные биологические механизмы развития рака на фоне диабета? Чтобы ответить на эти вопросы, необходимо проводить экспериментальные исследования.

Карцинома Герена была выделена из матки беспородной белой крысы в 1934 г. П. Герен и М. Герен. В настоящее время по гистологическому строению – малодифференцированный рак, редко образующий железистоподобные структуры. Прививаемость опухоли колеблется от 50% до 90%, составляя в среднем, по данным Е. Е. Погосянц, 75%. Спонтанное рассасывание не наблюдается. Средняя продолжительность жизни крыс 30-40 дней (см. Ларионов Л.Ф. Химиотерапия злокачественных опухолей. М.: Медгиз, 1962). В подкожной клетчатке опухоль растет в виде мягких узлов, ограниченных очень тонкой соединительнотканной капсулой. Характерным для карциномы Герена является расположение клеток в виде мелких ячеек и коротких тяжей, разделенных тонкими, но хорошо выраженными прослойками соединительной ткани. Образования истинных железистых структур не отмечается, на отдельных участках встречаются псевдожелезистые структуры. Регистрируется много патологических митозов. Наряду с обширными полями некроза наблюдаются многочисленные участки некробиоза (пикноз ядер, кариорексис, кариолизис и т. д.). Карцинома Герена по своим биологическим свойствам и морфологии в значительной мере сохранила свой эпителиальный характер, чем такие перевиваемые опухоли эпителиального происхождения, как опухоль Эрлиха, Броуна-Пирса и др. (см. Руководство под ред. Тимофеевского А.Д. Модели и методы экспериментальной онкологии. М.: Медгиз, 1960).

Одним из факторов, изменяющих развитие злокачественной опухоли, является хроническая нейрогенная боль. Установлено, что воспроизведение хронической нейрогенной боли у самцов белых беспородных крыс создает условия для перевивки саркомы М1 в легком, которая невозможна при введении в подключичную вену опухолевых клеток интактным животным (см. Патент на изобретение RU 2676 641 C1, опубл. 09.01.2019 г., Бюл. № 1). Хроническая нейрогенная боль модифицирует рост перевивной меланомы B16/F10 у мышей линии C57BL/6 (см. Патент на изобретение RU 2 650 587 C1, опубл. 16.04.2018 г., Бюл. № 2), а также отменяет генетически детерминированное ингибирование злокачественного роста у мышей линии C57BL/6-PlautmI.IBug-ThisPlau6FDhu/GFDhu (см. Патент на изобретение RU 2 718 671 C1, опубл. 13.04.2020 г., Бюл. № 1).

СД является модифицирующим агентом иного типа, нежели хроническая боль, напрямую затрагивающим эндокринную регуляцию организма и все чаще выявляемым как патология, сопутствующая онкологическому процессу. Для ряда онкологических заболеваний СД рассматривают как фактор риска.

Известна работа «Морфологические изменения в печени у крыс с перевивным раком печени и аллоксановым диабетом при внутривенном введении золотых наностержней» авторов Дихт Н.И., Бучаровская А.В., Маслякова Г.Н., Терентюк Г.С., Пахомий С.С. и др. (см. https://science-education.ru/ru/article/view?id=27728) в которой оценивали морфологические изменения в печени при внутривенном ведении золотых наностержней у лабораторных животных с перевитым раком печени на фоне аллоксанового СД. Однако целью данной работы являлось не изучение влияния СД на рост опухоли в печени, а получение данных об отсутствии повреждающего влияния золотых наностержней, что позволило рекомендовать их к применению в экспериментальной онкологии и диабетологии.

Техническим результатом настоящего изобретения является разработка способа стимуляции гематогенной диссеминации карциномы путём модификации канцерогенеза сахарным диабетом

Технический результат достигается тем, что у самок нелинейных крыс в возрасте 3,5-4 месяцев индуцируют сахарный диабет путем однократного внутрибрюшинного введения аллоксана в дозе 150 мг/кг веса, через 1 неделю на фоне стабильно высокого уровня глюкозы в крови крысам перевивают карциному Герена путём введения под кожу правой лопатки опухолевой взвеси в объёме 0,5 мл и разведении в физиологическом растворе 1:5.

Приводим рисунки для лушего понимания способа.

Фигура 1. Генерализация злокачественного процесса карциномы Герена. Метастатическое поражение париетальной и висцеральной брюшины.

Фигура 2. Препарат ткани яичника. А. – кровенаполнение с выходом опухолевых клеток (×100); Б. – прорастание тяжей опухолевых клеток (×100); В. – фолликулоподобный рост опухолевых клеток карциномы Герена (×100); Г. – тотальное опухолевое поражение яичников (×40). Окр. гематоксилин-эозином.

Фигура 3. Препарат ткани почки. А., В. – кровенаполнение и кровоизлияние в паренхиме с выходом опухолевых клеток (×100); Б. – прорастание тяжей опухолевых клеток; В. и Г. – полностью разрушенные почечные структуры вследствие тотального опухолевого роста карциномы Герена (×40). Окр. гематоксилин-эозином.

Фигура 4. Препарат ткани брюшины. А. – кровенаполнение брюшины (×100); Б. – участки кровоизлияний (×100); В. – прорастание опухолевых клеток в ткань брюшины (×100); Г. – тотальное опухолевое поражение брюшины (×40). Окр. гематоксилин-

эозином.

Изобретение «Способ стимуляции гематогенной диссеминации карциномы в эксперименте» является новым, так как оно неизвестно в области экспериментальных исследований в онкологии.

Новизна изобретения заключается в том, что перевитая на фоне СД карцинома Герена у самок крыс развивается более агрессивно, чем у животных соответствующего пола без СД, вызывая метастатическое поражение стенок брюшной полости и внутренних органов.

Изобретение «Способ стимуляции гематогенной диссеминации карциномы в эксперименте» является промышленно применимым, так как может быть использовано в научно-исследовательских учреждениях онкологического профиля для воспроизведения экспериментальной модели прогрессирования карциномы на фоне СД.

«Способ стимуляции гематогенной диссеминации карциномы в эксперименте» выполняется следующим образом:

Все манипуляции с животными производятся в боксе. Инструменты, посуду, руки дезинфицируют общепринятым способом. Самкам белым нелинейных крыс, весом 180-220 г однократно внутрибрюшинно вводят аллоксан в дозе 150 мг/кг веса. Далее в течение недели у них измеряют содержание глюкозы в крови. Высокое сывороточное содержание глюкозы, в пределах 15-30 нМоль/л, свидетельствует о развитии СД. Спустя 1 неделю после введения аллоксана, на фоне стойкой гипергликемии крысам подкожно перевивают 0,5 мл взвеси клеток опухоли Герена в физиологическом растворе в разведении 1:5. Для этого, соблюдая все условия асептики, ассистент фиксирует крысу спиной кверху, предварительно сбрив шерсть и обработав кожу 5% спиртовым раствором йода книзу от угла правой лопатки. Экспериментатор рукой в стерильной перчатке захватывает обработанную кожную складку, иглой шприца прокалывает кожу, продвигает иглу подкожно и вводит опухолевую взвесь. Затем извлекает иглу, и место введения плотно прижимает ватным тампоном, смоченным в 70% спирте с небольшим добавлением йода, на 1 минуту, чтобы исключить вытекание вводимой взвеси.

Через 3 дня после перевивки в месте введения взвеси клеток карциномы Герена начинает визуализироваться подкожный рост опухоли.

Контролем служат половозрелые крысы самки с подкожно перевитой карциномой Герена в той же дозе и объёме, что и у животных основной группы, но без предварительного воспроизведения модели аллоксанового СД.

На момент перевивки карциномы Герена у самок основной группы (n=8) средний показатель глюкозы в крови составил 25,4±1,2 мМоль/л, тогда как в контрольной группе (n=8) – 5,2±0,3 мМоль/л.

В основной группе крыс подкожная опухоль начинала определяться уже через 3 дня от момента перевивки опухолевых клеток, через 5 дней – подкожный опухолевый узел визуализировался у всех животных.

Через 1 неделю опухолевого роста средний объём подкожного узла карциномы Герена составил 1,1 см^3, через 10 дней размеры опухоли увеличились в 13,7 раз, через 14 дней – ещё в 2,5 раза (см. Таблица 1).

У 50% животных с развитием опухолевого процесса на фоне СД на 10 сутки эксперимента появился асцит. По мере развития опухолевого узла с 10 по 14 сутки над опухолью сформировался некроз.

Первое животное из основной группы пало через 11 дней после перевивки.

Средняя продолжительность жизни крыс с опухолевым ростом карциномы Герена на фоне СД составила 15,8 суток, максимальная – 18 суток (см. Таблица 1).

Таблица 1

Влияние сахарного диабета на подкожный рост карциномы Герена у половозрелых самок крыс

Критерии		Аллоксановый диабет + Герен	Герен
объем опухоли, $см^3$	7 сутки	1,1±0,1*	2,6±0,25
	10 сутки	16,0±1,8*	23,6±2,5
	14 сутки	39,3±3,8*	50,4±5,2
асцит		есть	нет
гибель первой/последней крысы в группе, сутки		11/18	15/28
средняя продолжительность жизни, сутки		15,8±1,2*	26,5±2,3

* - значимые отличия основной группы по сравнению с контрольной, $p<0,05$.

В контрольной группе крыс карцинома Герена начинала визуализироваться в те же сроки, что и в контрольной: у 25% через 3 дня, у 100% через 5 дней.

Через 1 неделю средние показатели объема опухоли составили 2,1 $см^3$, через 10 дней объем увеличился в 9,7 раза, через 2 недели – ещё в 2,5 раза (см. Таблица 1).

Первое животное в контрольной группе пало через 15 суток, средняя продолжительность жизни крыс составила 26,5 суток, максимальная – 28 суток (см. Таблица 1).

Следовательно, отличительными особенностями опухолевого процесса карциномы Герена, развивающемся на фоне индуцированного СД, явились: в 1,6 раза ($p<0,05$) меньшая продолжительность жизни животных и меньший объём подкожных опухолей: через 7 дней после перевивки – в 2,4 раза ($p<0,05$), через 10 дней – в 1,5 раза ($p<0,05$), через 14 дней – в 1,5 раза ($p<0,05$) (см. Таблица 1).

У 80% животных основной группы, выведенных из исследования в предтерминальном состоянии, при некропсии установлена генерализация злокачественного процесса карциномы Герена с метастатическим поражением яичников, почек, париетальной и висцеральной брюшины (см. Фигура 1).

При гистологическом анализе были установлены общие признаки агрессивного «поведения» подкожно перевитой опухоли, а именно, метастатическое поражение внутренних органов и брюшины с формированием тяжей опухолевых клеток, образующих плотные конгломерации, что приводило к полному стиранию органной архитектоники.

Обращало внимание значительное кровенаполнение крупных и мелких кровеносных сосудов, в просветах которых визуализировались опухолевые клетки (см. Фигура 1).

Визуальный контрольтканияичника позволил установить полное опухолезамещение паренхимы гормонпродуцирующего органа с утратой структуры фолликулов от примордиальных до зрелых. При этом, нередко можно было определить ложные фолликулоподобные структуры, образованные самими опухолевыми клетками, как приспособление к утрате доминирующей функции пораженного органа (см. Фигура 2).

Морфологическое изучение почек свидетельствовало о процессе тотального опухолевого поражения органа. Высокая пролиферативная активность клеток карциномы, подтвержденная наличием множества фигур патологического митоза практически во всех полях зрения, поддерживалась необходимыми условиями окружающей среды, а именно, пропитыванием кровью паренхимы почки.

Это создавало метаболическое поле с высоким уровнем свободно-радикальных

процессов, способствующих опухолевой прогрессии. На представленных препаратах почки крыс наблюдалось значительное кровенаполнение сосудов и кровоизлияния в паренхиме и соединительнотканной оболочке. Выход опухолевых клеток, формирующих тяжи или отдельные поля с плотным расположением пролиферирующих клеток, полностью разрушенные почечные структуры вследствие тотального роста карциномы Герена (см. Фигура 3).

Агрессивный рост перевитой под кожу карциномы Герена у самок крыс с индуцированным тяжелым коморбидным состоянием в виде СД демонстрировал полную утрату тканевых защитных барьеров и проникновение злокачественных клеток не только в паренхиму различных органов, но и в брюшину, как единую соединительнотканную защитную систему брюшной полости.

На гистологических препаратах брюшины визуализировались обширные поля кровенаполнения в непосредственной близости с проникающими опухолевыми клетками. Разрозненный характер проникновения единичных неопластических клеток постепенно переходил в формирование структур тяжей, а затем – в активно пролиферирующие пулы злокачественных клеток, которые агрегировались и заполняли всё пространство брюшины (см. Фигура 4).

Таким образом, воспроизведение модели аллоксанового СД у самок нелинейных крыс, предваряющее перевивку аденокарциномы Герена, способствовало генерализации опухолевого процесса с гематогенным метастатическим поражением внутренних органов, париетальной и висцеральной брюшины, развитием асцита и уменьшению продолжительности жизни животных.

Технико-экономическая эффективность «Способа стимуляции гематогенной диссеминации карциномы в эксперименте» заключается в том, что аллоксановый СД провоцирует генерализацию опухолевого процесса у 100% половозрелых самок нелинейных крыс, приводящий к гибели животных в среднем – через 16 дней. Разработанный способ может служить моделью изучения роли СД в патогенезе злокачественного роста, а также для поиска путей медикаментозного лечения этой патологии. Способ экономичен, доступен.

(57) Формула изобретения

Способ стимуляции гематогенной диссеминации карциномы в эксперименте заключается в том, что у самок нелинейных крыс в возрасте 3,5-4 месяцев индуцируют сахарный диабет путем однократного внутрибрюшинного введения аллоксана в дозе 150 мг/кг веса, через 1 неделю на фоне стабильно высокого уровня глюкозы в крови крысам перевивают карциному Герена путём введения под кожу правой лопатки опухолевой взвеси в объёме 0,5 мл и разведении в физиологическом растворе 1:5.

1

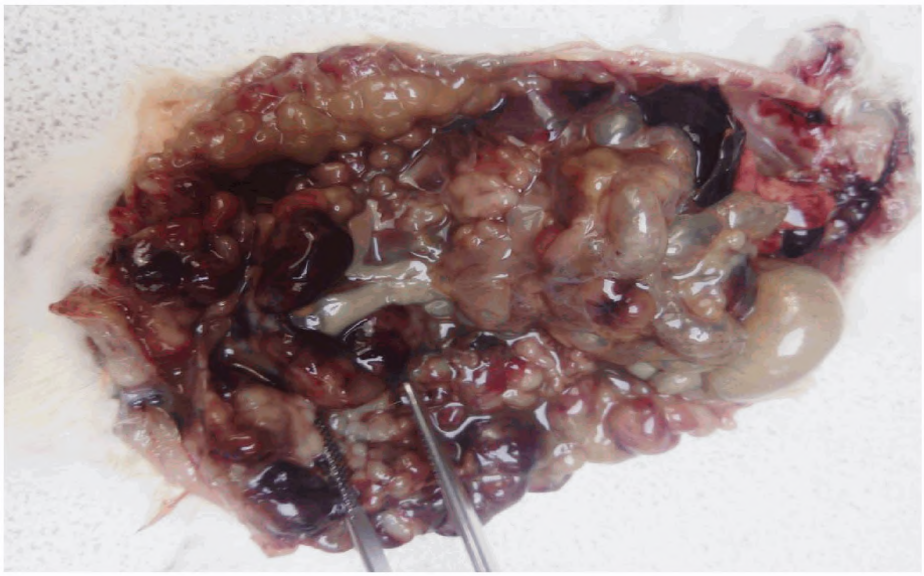

Фиг. 1

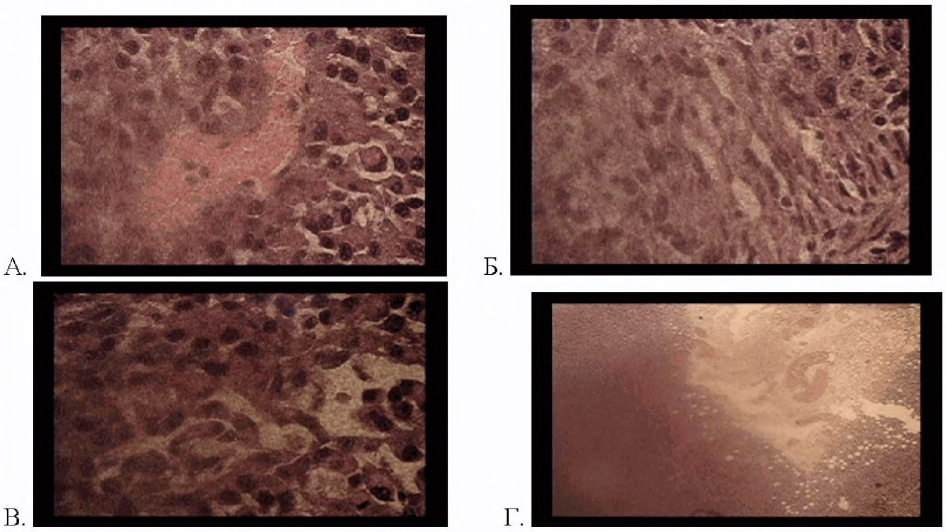

Фиг. 2

2

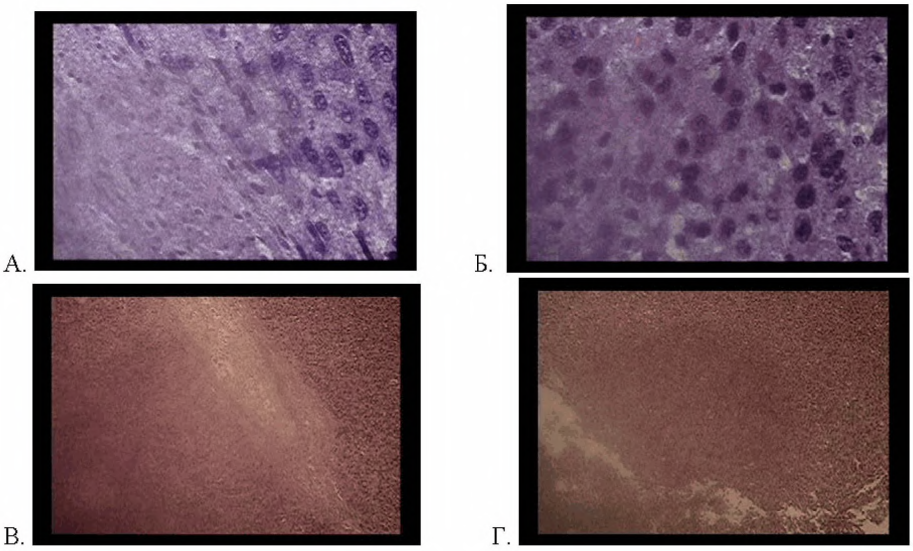

Фиг. 3

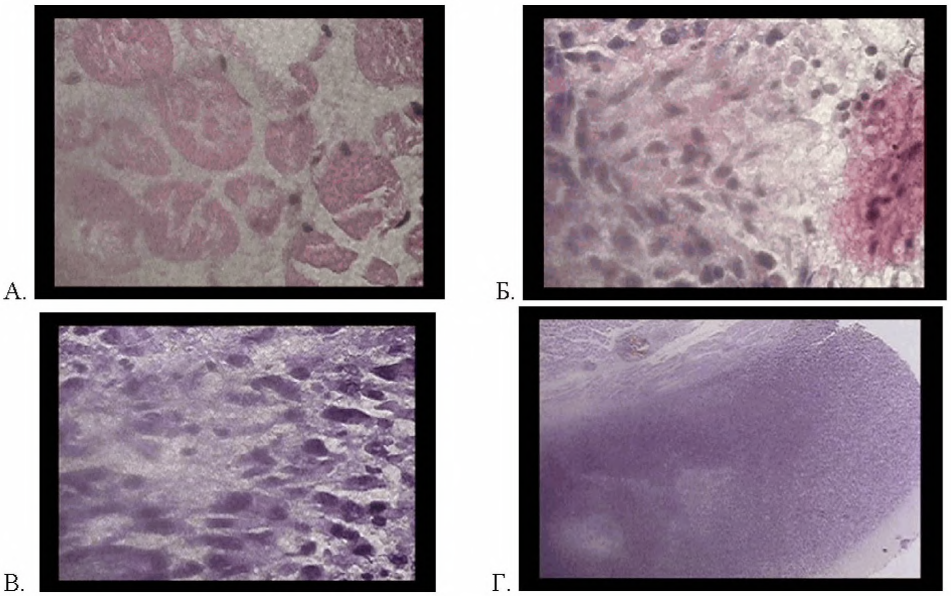

Фиг. 4